



Klinika Weterynaryjna VETS
ul. Książęca 3
00-418 Warszawa
Telefon: 22 622-55-22, 22 622-56-22

Właściciel

RODO

Zwierzę

Norbi

Gatunek: pies

Rasa: Mieszaniec

Płeć: samiec

Wiek: 10 miesięcy

Maść: czarno biała

Karta informacyjna wizyty

15/11/2019 16:33: BADANIE I DIAGNOSTYKA

Temperatura: 38,2°C

Waga: 10 kg

OPIS WYWIADU

Wypadek komunikacyjny 2h temu.
Nie chodzi na PKM.

OPIS BADANIA

Śluzówki różowe, CRT 1,56s, ww chłonne niepowiększone, brzuch napięty, nie wyczuwam pecherza, osłuchowo serce niestłumione, szmery oddechowe bez zmian. t w normie.
Silna bolenskość przy omacywaniu miednicy i prawego biodra.

Prawy łokieć krwiak od środka, rana otarcie z bocznej strony. Lekki obrzek, brak krepitacji przy omacywaniu.

Wykonano zdjęcia RTG prawoboczne miednicy oraz AP z neiwyciągniętymi łapami - innych nie daje sobie zrobić.

Kręgosłup lędźwiowy nieuszkodzony, złamanie prawa kość biodrowa i kulszowa, brak zwichnieć w stawie biodrowo krzyżowym

Zostaje w szpitalu na obserwacji i jutro u dr PR RTG w znieczuleniu. Przy okazji znieczulenia lewatywa, bo dużo kupy w prostnicy

Toaleta ran na łokciu, krew do badania.
Wykonano badania diagnostyczne.

ZABIEGI

A Wizyta Pierwsza

Materiały <5>

LABORATORIUM VETS Profil podstawowy <90>

POBRANIE KRWI NA PROFILE<40>

RTG 2

Materiały <15>

ZAŁOŻENIE VENFLONU

Iniekcja

Iniekcja

Iniekcja

ZASTOSOWANE LEKI

VENFLON
Poltram 100

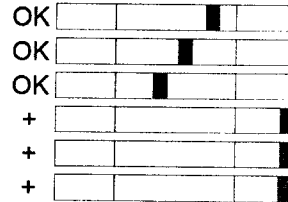
1 SZT.
1 ampułka

Historia wizyt

Metacam inj 0,3 ml
 SYNULOX INJ. 100 ML 0,5 ml

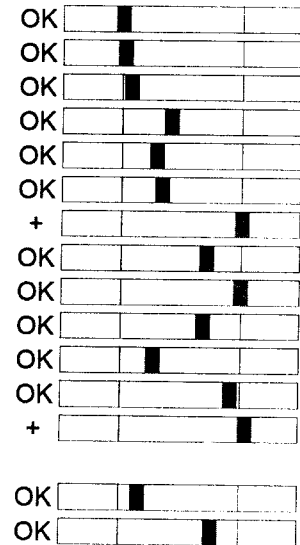
Biochemia krwi

<u>Parametr</u>	<u>Wartość</u>	<u>J.m.</u>	<u>Min</u>	<u>Max</u>	
Glukoza	111 mg/dl	(=)	70,2	120,6	OK
Mocznik	43 mg/dl	(=)	23,054	57,635	OK
Kreatynina (CR)	1,2 mg/dl	(=)	0,9	1,7	OK
ALT (GPT) 37°	985 U/l	(=)	30	60	+
AST (GOT) 37°	2081 U/l	(=)	1	45	+
ALP (Fosfataza zasadowa)	270 U/l	(=)	20	155	+



Morfologia krwi

<u>Parametr</u>	<u>Wartość</u>	<u>J.m.</u>	<u>Min</u>	<u>Max</u>	
Krwinki białe (Leukocyty)	6,1 tys./ μ L	(=)	6	16,5	OK
Limfocyty	1,1 $10^9/l$	(=)	1	4,8	OK
Monocyty	0,3 $\times 10^9/l$	(=)	0,2	1,4	OK
Granulocyty	4,7	(=)	1	9,9	OK
LYM% (% Limfocytów)	17,3 %	(=)	12	30	OK
MONO% (% Monocytów)	5,4 %	(=)	3	10	OK
Grans% (% Granulocytów)	77,3 %	(=)	60	77	+
Krwinki czerwone (Erytrocyty)	7,64 mln/ul	(=)	5,5	8,5	OK
Hemoglobina	18 g/dl	(=)	12	18	OK
Hematokryt	49,4 %	(=)	37	55	OK
MCV	64,7 mol	(=)	60	77	OK
MCH	23,6 pg	(=)	19	24	OK
MCHC	36,4 g/dl	(=)	32	36	+
RDW%	16,3 %	(=)			
Płytki krwi	247 G/l	(=)	200	500	OK
MPV	8,3 fL	(=)	6	9	OK
PCT	0,205 %	(=)			
PDW	17,8 %	(=)			



Uwagi
 %
 P-5
 S-49
 K-5
 L-36
 M-5



Klinika Weterynaryjna VETS
ul. Książęca 3
00-418 Warszawa
Telefon: 22 622-55-22, 22 622-56-22

Właściciel

RODO

Zwierzę

Norbi

Gatunek: pies

Rasa: Mieszaniec

Płeć: samiec

Wiek: 10 miesięcy

Maść: czarno biała

Karta informacyjna wizyty

15/11/2019 17:30: BADANIE

OPIS BADANIA

Świadomość zachowana.

Śluzówki jasnoróżowe, wilgotne, CRT < sek.

Brzuch napięty.

Poziom glukozy we krwi- 100 mg/dl

Podłączono kroplówkę. Podano małą porcję karmy GI + 2 ml oleju parafinowego- na razie brak zainteresowania.

Wygolono ranę/otarcie w okolicy łokcia i w paszce na lpk- odkażono octaniseptem, następnie nałożono avilin

loguję dobę szpitalną

Jutro zdjęcia w sedacji i lewatywa- nie kamić jutro

ZABIEGI

Szpital Pies <150>

ZASTOSOWANE LEKI

DIET CAN puszki małe wszystkie 1 op

Dawkowanie: gastrointestina;l

Olej parafinowy 2 ml

SOLUTio RINGERI 250 ml 1 szt.

WLEWNIK 1 szt

WLEWNIK 1 szt

Dawkowanie: przedłużka

ZALECENIA

USG fast- ocena pęcherza moczowego



Klinika Weterynaryjna VETS
ul. Książęca 3
00-418 Warszawa
Telefon: 22 622-55-22, 22 622-56-22

Właściciel

RODO

Zwierzę

Norbi

Gatunek: pies

Rasa: Mieszaniec

Płeć: samiec

Wiek: 10 miesięcy

Maść: czarno biała

Karta informacyjna wizyty

15/11/2019 22:11: BADANIE



OPIS WYWIADU

Badanie USG:

- pęcherz moczowy wypełniony hipoechogennym płynem - średnicy: 3.5cm, ściana o zachowanej ciągłości. Początkowy odcinek cewki moczowej oraz szyjka pęcherza moczowego bez niedrożności.
- nerka lewa i prawa o prawidłowym położeniu, regularnym obrysie, miedniczki i moczowody bez cech zastoju. Brak wolnego płynu w przestrzeni okołonerkowej i zaotrzewnowej / biodrowej
- śledziona w trzonie szerokości ok. 2.5cm, mięsz jednorodny echogenicznie, torebka narządu o zachowanej ciągłości.
- wątroba bez cech powiększenia, mięsz o jednolitej echogeniczności, echostruktura prawidłowa, bez widocznych ogniskowych lub rozlanych zmian pourazowych. Pęcherzyk żółciowy wypełniony hipoechogennym płynem - średnicy: 1.4cm, ściana pęcherzyka o zachowanej ciągłości
- na terenie jamy otrzewnej uwidoczniono śladową ilość wolnego płynu, brak cech krwotoku lub gromadzenia się płynu w jamach ciała.

ZABIEGI

USG

Materiały <5>



Klinika Weterynaryjna VETS
ul. Książęca 3
00-418 Warszawa
Telefon: 22 622-55-22, 22 622-56-22

Właściciel

RODO

Zwierzę

Norbi

Gatunek: pies

Rasa: Mieszaniec

Płeć: samiec

Wiek: 10 miesięcy

Maść: czarno biała

Karta informacyjna wizyty

15/11/2019 22:11: BADANIE

OPIS WYWIADU

Badanie USG:

- pęcherz moczowy wypełniony hipoechogennym płynem - średnicy: 3.5cm, ściana o zachowanej ciągłości. Początkowy odcinek cewki moczowej oraz szyjka pęcherza moczowego bez niedrożności.
- nerka lewa i prawa o prawidłowym położeniu, regularnym obrysie, miedniczki i moczowody bez cech zastoju. Brak wolnego płynu w przestrzeni okołonerkowej i zaotrzewnowej / biodrowej
- śledziona w trzonie szerokości ok. 2.5cm, mięsz jednorodny echogenicznie, torebka narządu o zachowanej ciągłości.
- wątroba bez cech powiększenia, mięsz o jednolitej echogeniczności, echostruktura prawidłowa, bez widocznych ogniskowych lub rozlanych zmian pourazowych. Pęcherzyk żółciowy wypełniony hipoechogennym płynem - średnicy: 1.4cm, ściana pęcherzyka o zachowanej ciągłości
- na terenie jamy otrzewnej uwidoczniono śladową ilość wolnego płynu, brak cech krwotoku lub gromadzenia się płynu w jamach ciała.

ZABIEGI

USG

Materiały <5>



Klinika Weterynaryjna VETS
ul. Książęca 3
00-418 Warszawa
Telefon: 22 622-55-22, 22 622-56-22

Właściciel

RODO

Zwierzę

Norbi

Gatunek: pies

Rasa: Mieszaniec

Płeć: samiec

Wiek: 10 miesięcy

Maść: czarno biała

Karta informacyjna wizyty

16/11/2019 00:13: BADANIE

OPIS BADANIA

m+++d-

temp. 38,1, tętno 102/min, spojówki jasnorozowe, bł. śl. różowe, wilgotne, CRT 1,5s, ww.chł. w normie, osłuchowo w normie

Po powrocie z USG nakarmiony GI + 2 ml laktulozy. Zjadł bardzo chętnie.

Podano poltram 0,4 ml z podanej ampułki.

Rozmowa z właścicielką. Przekazane wyniki USG. Przyjdzie jutro na 14.00 na badanie RTG i porozmawiać z chirurgiem.

ZASTOSOWANE LEKI

LACTULOSUM syrop 150ml 2 ml



Klinika Weterynaryjna VETS
ul. Książęca 3
00-418 Warszawa
Telefon: 22 622-55-22, 22 622-56-22

Właściciel

RODO

Zwierzę

Norbi

Gatunek: pies

Rasa: Mieszaniec

Płeć: samiec

Wiek: 10 miesięcy

Maść: czarno biała

Karta informacyjna wizyty

16/11/2019 08:01: BADANIE

OPIS BADANIA

m+++d-

Zakończona kroplówka.
Podano Bupaq

ZASTOSOWANE LEKI

BUPAQ 0,3MG/ML - 10 ML 0,5 ml

ZALECENIA

Nie karmić. Dzisiaj RTG w znieczuleniu



Klinika Weterynaryjna VETS
ul. Książęca 3
00-418 Warszawa
Telefon: 22 622-55-22, 22 622-56-22

Właściciel

RODO

Zwierzę

Norbi

Gatunek: pies

Rasa: Mieszaniec

Płeć: samiec

Wiek: 10 miesięcy

Maść: czarno biała

Karta informacyjna wizyty

16/11/2019 09:40: BADANIE

Waga: 8,14 kg

OPIS BADANIA

+AV +ER

Pies spokojny, samopoczucie dobre

Temp-37,4 st C

Śluzówki różowe, wilgotne, CRT < 2 sek

Bicie serca- 80/min zgodne z tętnem na tt. udowych. Tętno dobrze wypełnione.

Osluchowo brak patologicznych szmerów.

Brzuch napięty.

Podłączono nacl + 1 ml omeprazolu (tj 1 mg/kg)

ZASTOSOWANE LEKI

NaCl 100ml 1 szt.

WLEWNIK 1 szt

OMEPRAZOL MYLAN PR.DO SP.ROZT.40MG 5FIOL 1 ampułka



Klinika Weterynaryjna VETS
ul. Książęca 3
00-418 Warszawa
Telefon: 22 622-55-22, 22 622-56-22

Właściciel

RODO

Zwierzę

Norbi

Gatunek: pies

Rasa: Mieszaniec

Płeć: samiec

Wiek: 10 miesięcy


Maść: czarno biała

Karta informacyjna wizyty

16/11/2019 15:35: BADANIE

ZASTOSOWANE LEKI

Metacam inj	0,3	ml
SYNULOX INJ. 100 ML	0,4	ml



Przychodnia Weterynaryjna MARYSIN s.c.

ul Korkowa 103
04-519 Warszawa
Telefon: 0 22 812 71 11 604 613 648
Czynna całodobowo
www.wetmarysin.pl

Zwierzę

Norbi

Gatunek: pies
Rasa: Mieszaniec
Płeć: samiec
Wiek: 10 miesięcy
Oznakowanie:
Maść: czarno-biała

Właściciel

RODO

Karta informacyjna wizyty

17/11/2019 15:23: BADANIE

 **OPIS WYWIADU**

Złamanie kości miednicy, pacjent z vets gdzie zaproponow ano operację, niestety właścicielka nie może sobie na nią pozw olić. Zalecono postępow anie zachow aw cze, którego pow odzenie może być niew ielkie

Oddaje kał i mocz
Dużo śpi

 **OPIS BADANIA**

Bl śluzow e różow e, crt poniżej 2 s, osłuchow o GDO DDO bez szmerów patologicznych, temp 38,2
Uraz kości miednicy strony praw ej

 **ZABIEGI**

Wizyta niedziela

 **ZASTOSOWANE LEKI**

Rheumocam 1 mg tabl	10	szt.		
Comfortan 10mg/ml 10ml roztw ór Dechra VPA/S Dania	0,1		1	ml
Materiały opatrunkow e	1	szt		

 **ZALECENIA**

- *TRAMAL WG ZALECEŃ 0,5 TABL CO 12H
- *RHEUMOCAM 1TABL/DZ Z POKARMEM
- *HELICID 1KAPS/DZ (OSŁONOWY NA ŻOŁĄDEK)
- *KONTROLA WYPRÓŻNIANIA
- *KLATKOTERAPIA